Aus der Zahn-, Mund- und Kieferklinik der Universität Heidelberg.
Vorstand: Prof. Dr. K. Schmidhuber.

Über die Behandlung der Progenie

Inaugural-Dissertation

zur

Erlangung der Doktorwürde

in der Zahnheilkunde

einer Hohen Medizinischen Fakultät

der Rupert-Karl-Universität in Heidelberg

vorgelegt von

Loni Rudolph

Zahnärztin aus Schömberg (Schles.)

Lane Medical Library

1941

Buchdruckerei Richard Mayr, Würzburg.

Gedruckt mit Genehmigung der Medizinischen Fakultät der Universität Heidelberg.

Dekan: Prof. Dr. Rodenwaldt
Referent: Prof. Dr. Schmidhuber

Meinen lieben Eltern.

Digitized by the Internet Archive
in 2026

https://archive.org/details/IA40153303_0257

Unter der Bezeichnung Progenie werden Anomalien der Gebiß- und damit der Gesichtsbildung zusammengefaßt, die darin bestehen, daß die unteren Frontzähne beim Zahnreihenschluß vor die oberen Frontzähne beißen und der Kinnabschnitt des Gesichtes stark hervorsteht. Bei ausgeprägten Formen handelt es sich um einen Mesialbiß des ganzen Unterkiefers, doch kommen selbstverständlich alle Übergänge von der neutralen zur mesialen Okklusion vor.

Nach dieser Begriffsbestimmung kann man zwischen der echten und der unechten Progenie unterscheiden, die zwar in ihrem Erscheinungsbild durchaus ähnlich, aber ihrer Entstehung und ihrem Charakter nach grundverschieden sind. Bei der echten Progenie liegt eine wirkliche Vergrößerung des Unterkiefers vor. Eine unechte Progenie kann bedingt sein durch eine Wachstumsstörung im Oberkiefer als Folge frühzeitiger Zahnextraktion oder anderer Schädigungen (Osteomyelitis), also eine Unterentwicklung des Oberkiefers gegenüber einem normal gebildeten Unterkiefer. Dieser Zustand findet sich u. a. auch bei Kiefer- und Gaumenspalten, sowie bei dislociert verheilten Frakturen des Oberkiefers.

Die Ansichten der größeren Zahl der Autoren stimmen heute darin überein, daß die Vererbbarkeit den wesentlichsten Faktor in der Ätiologie der Progenie darstellt. Bekannt ist das prominente Kinn des Habsburger Geschlechtes, dessen Stammbaum durch 9 Generationen von Rubbrecht und anderen Autoren durchforscht worden ist. Die Erblichkeit findet ihre Bestätigung in den von Rubbrecht und anderen angestellten Familienforschungen. Rubbrecht konnte die Vererbung in einer Familie durch 3 Generationen hindurch nachweisen. Strauß sah bei 3 Kindern derselben Familie, Kadner bei Vater, Tochter und Enkelkind eine Progenie. Bogue (nach Brasch) beobachtete in einer Familie Progeniefälle bei 2 von 3 Söhnen und bei 11 von 12 Töchtern (nach Korkhaus). Korkhaus konnte die Anomalie bei ein- und zweieiigen Zwillingen nachweisen.

Bei einer Reihe von Progenieen mag die Vergrößerung des Unterkiefers „biologischer Zufall" sein, da es sich mitunter nur um eine unbedeutende Vergrößerung von 1—2 mm handelt. Andererseits

können mechanische Momente vorliegen, die die Vorwärtsbewegung der unteren Front und mit ihr des ganzen Kiefers bedingen. Je nach dem Grade der Entwicklung wird eine Progenie 1., 2. und 3. Grades unterschieden. Bei der Progenie 1. Grades besteht bis zum 3. bis 4. Jahre ein Neutralbiß, vielfach mit einer leichten Mesialverschiebung kombiniert, bei dem die untere Front um eine Spur aufgelockert ist. Bewirkt der Durchbruch der bleibenden Zähne dann das Einrücken in den Mesialbiß, dadurch, daß die Dicke der bleibenden oberen Schneidezähne die der Milchzähne übertrifft, besteht also eine Art Zwangsbiß, so liegt eine Progenie 2. Grades vor. Bei der Progenie 3. Grades hat sich das Gelenk bereits der neuen Stellung angepaßt, ein Vorgang, der meistens im höheren Alter festzustellen ist. Der Kieferwinkel ist daher um 10—20 Grad größer als durchschnittlich (120°), der horizontale Ast ist verlängert. Auch das Höhenwachstum des Unterkiefers ist vermehrt.

Korkhaus gibt noch folgende Momente an, die für die Entstehung der Progenie verantwortlich gemacht werden:

Aus einer Steilstellung der Schneidezahnkeime kann sekundär ein Abgleiten des Unterkiefers in die progene Stellung resultieren.

Die durch Funktionsstörung der Hypophyse bedingte Akromegalie vermag zu einer Progenie zu führen.

Andere Vermutungen gehen dahin, daß äußere Faktoren, im besonderen die durch adenoide Wucherungen bedingte Mundatmung und des dadurch gewohnheitsmäßigen Vorschiebens des Unterkiefers die Progenie bedingen können.

Aus dem Schrifttum ergibt sich, daß solche Zusammenhänge noch nicht sicher erwiesen sind. Korkhaus selbst konnte trotz seiner umfangreichen Untersuchungen keine Hypophysenstörung nachweisen.

Über die eigentliche Ursache der Progenie ist nichts bekannt. Das erste Auftreten in einer Familie kann nicht als Mutation gedeutet werden, da sich in manchen Familien alle Übergänge zur Progenie finden, die an einer Prominenz des Kinnes und einem massigen Unterkiefer erkennbar sind, die auch rudimentäre Progenieen genannt werden können. Somit ist das Primäre nicht das Vorstehen der unteren Front, sondern die Vergrößerung des Unterkiefers. Führt diese Vergrößerung zum Vorstehen der unteren Front, so nimmt die Entwicklung der Progenie zwangsläufig ihren Fortgang.

Die ausgebildeten Progeniefälle stellen einen reinen Mesialbiß dar, bei denen die unteren Frontzähne nach innen invertiert sind oder bei denen sie sich im Sinne eines umgekehrten Deckbisses verlängert haben. Im Oberkiefer findet sich meist eine gedrängte Stellung der Front, kombiniert mit einer Kieferkompression. Die Okklusion ist oft im späteren Alter noch labil; da gelegentlich eine Anpassung des Gelenkes ausbleibt, läßt sich der Unterkiefer zuweilen noch bis zum Kopfbiß der Schneidezähne zurückdrücken.

Charakteristisch für das Profil von Progeniekranken ist die positive Gesichtstreppe, die durch das Vorstehen der unteren Lippe einerseits und die Retrusion der oberen andererseits bedingt ist. Die Nasolabialfalten sind vertieft und verleihen dem Gesicht somit einen vergrämten Ausdruck.

Die Beseitigung dieses Krankheitsbildes kann auf konservativem und auf chirurgischem Wege erreicht werden. Die Wahl der Methode wird jeweils vom Alter des Patienten, vom Entwicklungsstadium der Anomalie, von funktionellen und kosmetischen Rücksichten abhängig sein.

Die konservative, kieferorthopädische Behandlung, die hier zunächst erörtert werden soll, unterscheidet die Frühbehandlung im Milchgebiß und die Spätbehandlung im bleibenden Gebiß.

Korkhaus teilt die Progenie im Kindesalter in drei Formen ein:

1. der progene Zwangsbiß,
2. der progene Zwangsbiß mit Abweichungen im oberen und unteren Zahnbogen.
3. die Progenie mit Wachstumsvorsprung des Unterkiefers.

ad 1: In Fällen bei sog. progenem Zwangsbiß sind die Abweichungen noch gering und die Prognose ist eine recht gute. Der Unterkiefer wird durch die Führung der unteren Frontzähne, meist sind es die Eckzähne, in progener Stellung festgehalten. Die Unterlippe ist etwas vorgewölbt; das Kinn und die Oberlippe lassen dagegen keine Veränderung erkennen. Es ist möglich, daß sich dieser Zwangsbiß beim Zahnwechsel von selbst ausgleicht, dadurch, daß die führenden Zähne im Unterkiefer ausfallen. Dem Oberkiefer, der in seiner Entwicklung gehemmt wurde — besonders im Frontzahnbereich — wird somit die Möglichkeit gegeben, sich nachzuent-

wickeln. Bleibt diese „Selbstausheilung" aus, so wäre jetzt der richtige Zeitpunkt für den Beginn der Frühbehandlung. Man beseitigt am besten alle Höcker und Schneiden, die den Unterkiefer in diese Lage zwangen, mit kleinen Steinchen und entfernt die lockeren Milchzähne. Ist der Schneidezahnwechsel schon zu weit vorgeschritten, so wird man dem Biß die Führung nehmen, indem man an den unteren Milchmolaren Aufbißkappen oder überhöhte Füllungen anbringt und damit zu erreichen suchen, daß der Unterkiefer bis zum Kopfbiß zurücksinken kann und dem Oberkiefer die Möglichkeit der Nachentwicklung gegeben wird. Den durchbrechenden bleibenden Zähnen ist dann der normale Überbiß gestattet. Nach den Angaben Korkhaus' zeitigte diese Therapie nur in wenigen Fällen unbefriedigende Ergebnisse.

ad 2: Bei der zweiten Form der Progenie bestehen außer dem Zwangsbiß in einem oder beiden Zahnbögen Abweichungen, die wahrscheinlich sekundärer Art sind. Man rechnet hierzu die lückige Protrusion der oberen Frontzähne mit Kompression, die den Schneidezahnüberbiß verhindern, endlich die Kompression des oberen Zahnbogens, deren Folge der Kreuzbiß sein kann. Die Veränderungen im Profil sind auffallender, die Unterlippe steht stärker hervor, während die Oberlippe zurückliegt. Zum „Selbstausgleich" kann es bei diesem Stadium der Progenie nicht mehr kommen. Man wird hier wiederum bemüht sein, dem Biß die Führung zu nehmen, entweder durch Beschleifen der störenden Höcker und Schneiden, durch Aufbißkappen oder mit Hilfe der schiefen Ebene, die den unteren Frontzähnen aufzementiert wird; ihre Verwendung ist jedoch nur angezeigt, wenn die Frontzähne nicht allzu unregelmäßig und nicht gekippt stehen. Nach Beseitigung dieser Einzelabweichungen wird man die unteren Frontzähne retrudieren, indem man an einem Lingualbogen entweder eine Zirkumferenzligatur, eine um die Zahnreihe herumgelegte Gummiligatur, oder eine Labialschlinge, die man man von $4|$ zu $|\overline{4}$ reichen läßt, anbringt; eine andere Möglichkeit wäre die mit intermaxillären Gummizügen herbeizuführende Retrusion. Zur Vorbewegung der oberen Frontzähne können Protrusionsfederchen, die von einem Lingualbogen oder von einer Platte ausgehen, verwendet werden. Mit der Platte, der Nord'schen Dehnungsplatte, soll gleichzeitig eine Erweiterung des Kiefers in trans-

versaler Richtung erreicht werden, da das Mittelgesicht bei Progeniekranken fast immer einer Nachentwicklung bedarf.

ad 3: Bedeutend ungünstiger werden die Verhältnisse, wenn ein Wachstumsvorsprung des Unterkiefers vorhanden ist. Der Unterkiefer ist zu lang im Vergleich zum Oberkiefer; die unteren Schneide- und Eckzähne berühren die oberen nicht mehr, und die Verzahnung läßt deutlich eine Klasse III nach Angle erkennen. Die Veränderungen im Profil sind wesentlich stärker. Die Therapie wird zunächst wie bei den vorhergehenden Stadien der Anomalie bestehen in dem Beschleifen der Zähne und der Beseitigung der Einzelabweichungen in den Zahnbögen. Hat die Behandlung soweit Erfolg gehabt, so wird man versuchen, dem Wachstum des Unterkiefers durch Anwendung von intermaxillären Gummizügen entgegenzuwirken. Um eine größere Kraft ausüben zu können, läßt man den Patienten eine Kinnkappe aus Kautschuk, die nach einem Gipsabdruck angefertigt wird, tragen. Den Oberkiefer wird man auch hier mit Hilfe der Dehnungsplatte oder dem Lingualbogen nachentwickeln.

Die Spätbehandlung im bleibenden Gebiß ist eine wesentlich schwierigere und länger dauernde, da die Voraussetzungen bedeutend ungünstiger sind. Therapeutisch günstig sind noch jene Fälle zu nennen, bei denen lediglich Sagittalabweichungen in den Zahnbögen bestehen, die sonst noch zur Klasse I gerechnet werden können, ferner jene Fälle, die durch den progenen Zwangsbiß mit Abweichungen in beiden Zahnbögen charakterisiert sind. Es würden hier dieselben Apparaturen zur Retrusionsbewegung des Unterkiefers und zur Protrudierung bzw. Dehnung des Oberkiefers, die oben genannt wurden, ihre Anwendung finden.

Größtenteils handelt es sich jedoch um jene Stadien der Progenie, bei denen der Unterkieferkörper den Oberkiefer allseitig umfaßt, bei denen der horizontale Ast zu lang, der Kieferwinkel zu flach und das Kinn abnorm groß sind. Es zeigt eine starke Prominenz, die Oberlippe dagegen liegt weit zurück. Man wird wiederum bestrebt sein, mit stärksten Hilfsmitteln eine Distalverschiebung des Unterkiefers zu erreichen und das Längen- und Breitenwachstum des Oberkiefers zu fördern.

Die Behandlung des letzteren Progeniestadiums erfordert jahrelange, mühevolle Arbeit und garantiert dennoch den zufriedenstellenden Erfolg nicht immer, sodaß es bei Fällen starker progener Anomalie angezeigt ist, von der chirurgisch-orthopädischen Beseitigung, dem schnelleren und sicheren Wege, Gebrauch zu machen.

Ein Mann, der sich wegen der Funktionsstörung zu der Operation entschließt, wird eine sichtbare Narbe nicht als störend empfinden, sondern im allgemeinen lediglich darauf bedacht sein, eine gute Kaufähigkeit zu gewinnen. Eine Frau dagegen, die nur ihr abnormes Aussehen beseitigt haben möchte, stellt hohe Anforderungen an den kosmetischen Erfolg und wird erst in zweiter Linie die funktionellen Ergebnisse berücksichtigen.

Die chirurgische Behandlung der Progenie ist im wesentlichen in Amerika, England, Italien, Frankreich und Deutschland, später, vor allem nach dem Kriege, von Kieferchirurgen und Zahnärzten aller Länder geübt worden. Sie besteht — nach vorausgegangenem sorgfältigem Modellstudium — in der beiderseitigen Durchtrennung des Unterkiefers mit darauffolgender Zurückstellung bis zum normalen Überbiß der Frontzähne oder zum mindesten bis zur Kopfbißstellung. Es sind folgende Operationsmethoden zu unterscheiden:

1. der Eingriff am horizontalen Ast,
2. der Eingriff am Kieferwinkel,
3. der Eingriff am Gelenkfortsatz,
4. der Eingriff am aufsteigenden Ast.

ad 1: Der Amerikaner Hullihan, der im Jahre 1849 über eine erfolgreich durchgeführte Operation am horizontalen Ast schrieb, ist (nach Bruhn) wohl der erste gewesen, der den Versuch der Verkleinerung eines abnorm großen Unterkiefers vorgenommen hat. Er resezierte ein Knochenstück aus dem horizontalen Ast beiderseits und stellte den so mobilisierten Unterkiefer zurück. Kurz vor der Jahrhundertwende gab Angle die Resektion im horizontalen Unterkieferast an. Er legte vorher am Modell die Größe des zu resezierenden Stückes genauestens fest, nahm wie Hullihan ein Knochenstück heraus und legte eine Drahtnaht; wenn nur wenige Millimeter zuviel weggenommen werden, kann eine Diastase der Bruchstücke entstehen und den Heilungsvorgang verzögern.

v. Eiselsberg u. Pichler nahmen eine treppenförmige Resektion vor, die darin bestand, daß sie den Unterkiefer zunächst mit der Gigli-Säge durchtrennten und dann am oberen Teil des zentralen Fragmentes und am unteren Teil des peripheren je ein entsprechendes Knochenstück herausnahmen. Sie schufen somit eine Treppe, die bei der Zurückstellung der Unterkiefers eine Verhakung der Fragmente bewirkt und dem Zuge der Muskeln entgegenarbeitet. Anderenfalls könnten eine Dislokation des zentralen Fragmentes nach oben durch den Masseter und den M. temporalis und eine solche des peripheren Bruchstückes nach unten durch die Zungenbeinmuskulatur die Folge sein.

Pichler gibt außerdem eine Teilresektion im Unterkiefer an. Er nimmt subperiostal aus dem horizontalen Unterkieferast mit der Gigli-Säge ein Knochenstück heraus, ohne dabei die Mundschleimhaut zu verletzen. Er führt die Sägeschnitte von oben senkrecht nach unten bis zu einer etwa 6 mm über dem Unterkieferrande befindlichen Stelle und biegt dann nach vorn unten ab, sodaß am unteren Rande des zentralen Fragmentes eine Knochenspitze stehen bleibt; sie schiebt sich bei der Reposition unter den Rand des vorderen Fragmentes, und dadurch wird die Gefahr einer Elevation durch die Kaumuskulatur vermieden.

Ein ursprünglich von v. Eiselsberg u. Lalich angegebenes Operationsverfahren, das in einer beiderseitigen Exzision von keil- oder trapezförmigen Knochenstücken aus dem horizontalen Ast bestand, wurde ebenfalls von Pichler angewandt. Die Durchtrennung läßt keine Verschiebungen in buccolingualer und vertikaler Richtung zu und ermöglicht somit ein gutes Einstellen der Zahnreihen zueinander. Sie erfordert, so schreibt Pichler selbst, ein Maximum an Exaktheit und sorgfältiger Vorbereitung hinsichtlich der Durchsägung und der nachfolgenden Schienung. Dieses Verfahren nahm Krueger wieder auf mit dem geringen Unterschied, daß er die Durchtrennung nicht mit der Gigli-Säge, sondern mit Bohrer und Meißel vornahm. Er legte einen 2—4 cm langen Schnitt etwa 1 cm unterhalb und parallel dem Kieferrande. Er gab dabei acht auf die Arteria maxillaris externa, drang bis zum Knochen vor, spaltete das Periost und hob es vorsichtig ab. Dann setzte er in der berechneten Resektionsbreite Bohrlöcher ein und durchschlug sie mit einem Mei-

ßel. Krueger schuf keine glatten Schnittflächen, damit das Haften der Fragmente ein besseres sei. Er legte lediglich eine Periost- und Hautnaht und konnte schon nach 2—3 Wochen eine knöcherne Verheilung feststellen. Die für die Exzision in Betracht kommenden Zähne müssen 4—6 Wochen vorher extrahiert werden, damit eine völlige Verheilung der Wunden bis zum Tage des Eingriffes eintreten kann. Die Operation selbst birgt die Gefahr der Eröffnung der Mundhöhle in sich mit darauffolgender Infektion. In der Regel wird bei der beiderseitigen Durchtrennung die Sensibilität im Unterkiefer entweder beeinträchtigt oder aufgehoben. Pichler und andere Autoren haben eine langsame Wiederherstellung beobachten können, vorausgesetzt, daß Heilung und Regeneration nicht durch schwere Komplikationen verzögert wurden.

ad 2: Bei flachem Kieferwinkel empfiehlt es sich, neben der Zurückstellung des Unterkiefers eine stärkere Knickung im Angulus zu erreichen. 1912 gab Harsha diese Methode, den Progenieausgleich unter Durchtrennung des Kieferwinkels, an. Er hob zunächst die Weichteile ab und exzidierte einen breiten Knochenkeil am Kieferwinkel beiderseits; er bemühte sich, den N. mandibularis unverletzt zu lassen.

Im darauffolgenden Jahre schlug M. H. C r y e r vor, den Kieferwinkel nicht gradlinig zu durchtrennen, sondern dem Schnitt die Form eines nach vorn offenen Halbkreises zu geben. Das Ziel sollte die Erhaltung des Kontaktes der Schnittflächen sein, der für die Verheilung von Wichtigkeit ist und der eine gute Einstellung der Zahnreihen zueinander ermöglicht.

E r n s t ging weiter und nahm ein rechtwinkliges Dreieck aus dem Kieferwinkel heraus. Er legte die Hypotenuse des Dreiecks durch den Angulus und den von den Katheten gebildeten Winkel in den horizontalen Ast. Durch Verhakung der Fragmente an der entstandenen Knochenzacke beiderseits soll eine Verlagerung der zentralen Fragmente verhindert werden. Krueger wandte diese von Ernst angegebene Methode mit gutem Erfolg an.

ad 3: Die Methode der Resektion des Gelenkköpfchens zur Beseitigung der Progenie ist vor allem in Italien und Frankreich angewandt worden. 1897 gab sie B e r g e r als erster an. 1898 berichteten J a b o u l a y und B e r a r d über ihre Erfolge. D u f o u r m e n t e l

setzte sich für diese Methode ein, dagegen trat der französische Gesichts- und Kieferchirurg B o u r g e t jener Ansicht scharf entgegen. Von deutschen Chirurgen waren es vor allem K r u e g e r, E r n s t und W a ß m u n d, die die Resektion des Condylus entschieden ablehnten, „weil man durch den Eingriff ein sonst gesundes und normal funktionierendes Gelenk zerstöre und an seine Stelle einen höchst mangelhaften Ersatz stelle". Nach beendeter Operation wird fast immer ein offener Biß vorhanden sein, der seinerseits wieder eine Behandlung erfordert. Bei gleichzeitig bestehender Gelenkerkrankung macht man bei uns von dieser Methode ausnahmsweise Gebrauch.

ad 4: Das in den letzten Jahrzehnten fast ausschließlich angewandte Operationsverfahren besteht in der Durchtrennung der aufsteigenden Äste. Der englische Chirurg L a n e, so schreibt B r u h n, sei der erste gewesen, der die Rami ascendentes mandibulae quer durchtrennt habe. L i n d e m a n n, P i c h l e r und B r u h n arbeiteten dieses Verfahren aus und wandten es weitgehend an, ohne von Lane und seiner Methode zu wissen. Die Art der Durchtrennung hat den Vorzug, daß der Eingriff ein einfacherer ist gegenüber der doppelten Durchtrennung des Knochens wie oben angegeben, und daß der horizontale Unterkieferast zurückgesetzt werden kann und somit die Fixierung an den Oberkiefer verhältnismäßig geringe Schwierigkeiten bereitet.

Die Schnittführung kann schräg von vorn oben nach hinten unten verlaufen, die Fragmente befinden sich dann nach der Reposition in engem Kontakt, oder von vorn unten nach hinten oben, wodurch jedoch das Zurückstellen wesentlich erschwert wird. In der Regel wird der Schnitt so gewählt, daß er zwischen beiden Richtungen liegt, damit die Reposition ohne Schwierigkeiten durchgeführt werden kann, daß die Einstellung der Zahnreihen eine befriedigende wird und der erforderliche Kontakt der Sägeflächen für die Wiederverheilung der Fragmente gesichert ist. Die Gefahr der Eröffnung der Mundhöhle ist gering in dieser Höhe, und die Asepsis während des Eingriffes ist somit gewährleistet. Ferner hat diese Methode den Vorteil, daß die Durchtrennungen des N. mandibularis und der A. und V. alveolaris inferior sowie des N. facialis durch die schräge Schnittführung vermieden werden können.

Lindemann legt einen kleinen Schnitt vom hinteren Ohrläppchenansatz aus aufwärts hinter der Parotis entlang zum Kieferknochen. Er hebt das Periost ab und durchsägt den Knochen in schräger Richtung zwischen der Inzisur und dem Eingang des Canalis mandibularis mit einer Stichsäge. Innen- und Außenflächen des Schnittes liegen in gleicher Höhe. Lindemann schützt die Säge durch eine Hülse, die er erst entfernt, wenn er die Säge in die für die Durchtrennung richtige Lage gebracht hat. Durch diese Schutzmaßnahme soll eine Verletzung des N. facialis verhindert werden. Zur Schienung verwendet Lindemann einen starken Drahtverband, der an dem Ober- und Unterkiefer herumgeführt wird und mit Häkchen versehen ist. Drahtligaturen fixieren intermaxillär. Diese völlige Immobilisation des Unterkiefers gegen den Oberkiefer wird erst nach der Verknöcherung der Fragmente entfernt.

Die Knochenverheilung tritt in der Regel in drei bis vier Wochen ein. Bruhn zählte bei 3% aller Operierten eine vorübergehende Schädigung des N. facialis und besserte sie durch Elektrisierung; sie blieb bei keinem Kranken dauernd bestehen.

Immenkamp wandte diese Methode Lindemanns mit Erfolg an.

Ernst durchtrennt den Ramus ascendens intraoral an der Stelle, die Lindemann angegeben hat. Mit Hilfe eines Führungsinstrumentes schützt er die Weichteile vor einer Verletzung. Da hier nicht im aseptischen Gebiet gearbeitet werden kann, geht der größte Teil der Operateure dieses Risiko nicht ein, sondern wählt eine der anderen Methoden.

Waßmund läßt an der Hinterkante des zentralen Fragmentes einen Zapfen stehen, der sich nach der Reposition der Seitenfläche des peripheren Fragmentes anlegt, sich an dieses verhakt und durch den Zug des M. pterygoideus externus, der bestrebt ist, das zentrale Fragment nach medial zu dislozieren, an diesem festgehalten wird.

Alencan bahnte sich von einem Wangenschnitt aus den Weg zum Ramus ascendens und durchtrennte ihn vom vorderen Rand aus mit Hilfe eines Osteotoms oder einer Stichsäge.

König legte zu dem gleichen Zweck einen Schnitt am unteren Jochbogenrand entlang.

Nieden suchte den Zugang durch einen Schnitt hinter dem Ohr, Bockenheimer und Axhausen vor dem Ohr bzw. unter Ablösung der Ohrmuschel.

Perthes und Schlößmann durchsägten den aufsteigenden Ast von unten außen in der Höhe des Kieferwinkels beginnend, nach oben innen aufsteigend. Die Schnittlinie endete oberhalb des Foramen mandibulare und vermied eine Verletzung des N. alveolaris inferior und der in das Foramen eintretenden Gefäße. Die flächenhafte Berührung der Schnittflächen ist bedeutend ausgedehnter gegenüber den anderen Methoden.

Kostecka sticht mit einer Kaergernadel am hinteren Rande des Ramus ascendens zwischen der Inzisur und dem Foramen mandibulare ein, schiebt sie dicht an der Innenseite des Knochens entlang und durchsticht am vorderen Rande wieder die Haut; er überzeugt sich dabei von der Mundhöhle aus, daß die Schleimhaut unverletzt bleibt. Dann befestigt er an der Nadel, die an der Spitze eine Öse besitzt, eine Gigli-Säge, zieht sie auf demselben Wege zurück und durchsägt nun subkutan den Knochen. Während des Eingriffes setzt er kleine Wundhaken in die Ein- und Ausstichöffnung ein, um die Haut zu schonen.

In der hiesigen Klinik wird in der Hauptsache das Verfahren von Kostecka angewandt, wobei nur die Ebene des Sägeschnittes anders angelegt wird.

Nachdem im Ober- und Unterkiefer Drahtschienen eingesetzt worden sind, wird unter Basisinjektion und Infiltration der äußeren Weichteile des Operationsgebietes nach der oben beschriebenen Methode vorgegangen. Die Einführung der großen Kaerger'schen bzw. einer Deschamps'schen Nadel erfolgt von einer kleinen Stichinzision aus. Die Sägeschnitte werden jedoch so angelegt, daß sie von oben innen nach unten außen verlaufen, um eine Verlagerung der hinteren Fragmente nach innen zu verhindern. Im übrigen entspricht die Nachbehandlung durchaus der eines Kieferbruchs. Unter besonderer Berücksichtigung der Durchtrennung im Bereich des Ramus ascendens steht diese Methode über allen anderen. Sie ist in kosmetischer Hinsicht unzweifelhaft die idealste, und der funktionelle Erfolg steht nicht hinter den anderen zurück, vorausgesetzt, daß der Kieferwinkel nicht allzu abgeflacht ist und somit ein Eingriff am Angulus

ratsamer wäre. Waßmund berichtet von 1—1,5 cm langen fingerbreiten Sägenarben, die wegen ihres unscharfen Verlaufes und wegen ihrer Lage mitten auf der Wange gut sichtbar seien und ist der Ansicht — auch B r u h n hat diese Überzeugung — daß die Gefahr der Zerreißung von Gefäßen bedeutsam sei. Die Befunde bei den hier operierten Kranken sprechen dagegen; ich konnte nur bei einer Patientin — abgesehen von dem erst am 20. August ds. Jrs. operierten 5. Progeniefall — eine schwache Narbe von 3 mm beobachten, bei allen anderen sind keine sichtbaren Veränderungen zu finden. Die Aufnahmen bestätigen diese Feststellung. Nur bei einem Patienten trat eine vorübergehende Schädigung des N. alveolaris inferior auf; der N. facialis wurde niemals verletzt.

Im Anschluß an diese Ausführungen folgen die Auszüge aus den Krankengeschichten der hier operativ behandelten Patienten.

F a l l 1 : Patientin L. litt unter starker Progenie — die unteren Zähne standen etwa 1 cm vor den oberen — als sie im September 1938 in die Heidelberger Kieferklinik kam. In der Familie und bei allen 5 Geschwistern ist nach Angabe der Patientin eine Progenie nicht beobachtet worden. Patientin L. behauptet, seit mehreren Jahren Kaubeschwerden gehabt zu haben. Am 30. September wurde die Operation vorgenommen, mit dem Ergebnis, daß ein Überbiß von 2 mm erreicht wurde. Die Aufnahme zeigt die Stellung der Kiefer zueinander vor und nach der Operation. Die übrigen Aufnahmen wurden 2 Jahre nach der Operation gemacht. Sichtbare Operationsnarben sind nicht zu finden.

a) vor b) nach der Operation

Trotzdem sich der Unterkiefer bis zur Kopfbißstellung vorgeschoben hat, ist das Gebiß funktionstüchtig. Die Profilaufnahme sowie diejenigen von vorn zeigen den Erfolg.

Fall 2: Patientin W. kam im Mai 1938 in die Heidelberger Klinik. Sie gab an, keine Progeniefälle in der Familie zu kennen. Die unteren Frontzähne standen ¾ cm vor den oberen; die Schneidezähne waren stark nach innen gekippt. Sie hatte angeblich seit dem 16. Jahre Kaubeschwerden. Am 11. Mai erfolgte die Operation. Die Aufnahme zeigt die Stellung der Kiefer vor und nach der Operation; in den Röntgenaufnahmen ist die Stellung der aufsteigenden Äste 2 Jahre nach der Operation sichtbar.

a) vor b) nach der Operation



Ein Bild der Patientin vom 4. Lebensjahr läßt schon die starke Ausprägung des Unterkiefers, vielleicht bereits eine leichte progene Stellung erkennen.



Die folgenden Aufnahmen wurden im April 1940 gemacht. Die Zahnreihenstellung hat sich kaum verändert; die Profilaufnahme könnte fast durch die starke Ausbildung des M. masseter beiderseits, die schon auf dem früheren Bilde zu erkennen ist, den Erfolg nicht ganz befriedigend erscheinen lassen. Patientin W. hat keine Kaubeschwerden mehr. Die Sensibilität war im Kinnbereich links vorübergehend herabgesetzt, doch verschwanden die Störungen im Laufe des der Operation folgenden Jahres völlig. Die Operationsnarben blieben unsichtbar.

Fall 3: Patient S. war nach seinem Wissen der einzige der Familie unter 7 Geschwistern, der unter einer Progenie litt. Wegen starker Kaubeschwerden suchte er die Heidelberger Klinik auf. Am 8. Juni 1938 wurden die aufsteigenden Äste durchtrennt. Die Aufnahmen zeigen den Zustand des Patienten vor der Operation im Jahre 1934 und 2 Jahre nach der Operation im April 1940. Sichtbare Narben sind nicht vorhanden.

Vor der Operation (1934

Nach der Operation (1940

Patient S. erhält totalen Ersatz.

Fall 4: Patientin D. kam im Oktober 1936 mit starker Progenie in die Heidelberger Klinik (s. Abdrücke, Bilder). In der Familie sollen noch weitere 5 Progeniefälle vorhanden sein. Der Unterkiefer stand 1,5 cm vor dem Oberkiefer, auf der linken Seite bestand Kreuzbiß, auf der rechten hatten $\overline{5}|$ und $\overline{6}|$ keine Berührung mehr mit den oberen Zähnen. Am 3. Oktober wurde die Operation nach Kostecka durchgeführt, mit dem Ergebnis, daß ein Überbiß der oberen Schneidezähne über die unteren von 1 mm erreicht wurde.

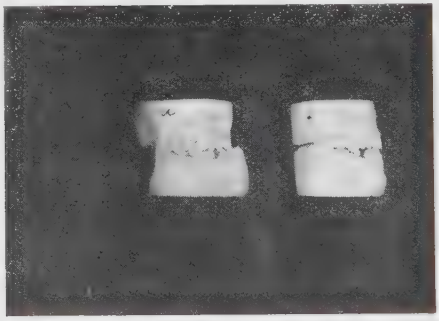

a) vor b) nach der Operation

Eine Aufnahme aus dem 4. Jahre zeigt bereits das Vorhandensein der progenen Stellung der Kiefer zueinander, die vom 20. Jahre die wesentlich stärkere Ausprägung der Anomalie.

4 Jahre

20 Jahre

Die folgenden Aufnahmen wurden 3½ Jahre nach der Operation, im April 1940, gemacht. Der Unterkiefer ist jetzt wieder um etwa 1 mm nach vorn gewachsen, sodaß sich die oberen und unteren Frontzähne nunmehr in Kopfbißstellung befinden. Das Gebiß ist funktionstüchtig. Auf der linken Wangenseite ist eine kleine Operationsnarbe sichtbar. Die Profilaufnahme und im besonderen die von vorn, verglichen mit derjenigen vom 20. Jahre, zeigen den ins Auge fallenden kosmetischen Erfolg.

Fall 5: Patient F. hatte als einziger seiner Familie eine Progenie. Gleichzeitig bestand ein durch Rachitis bedingter offener Biß. Patient F. befand sich seit dem Januar ds. Jrs. beim Militär. Wegen heftiger Kaubeschwerden schickte man ihn in ein Lazarett nach Trier, und von dort aus wurde er nach Heidelberg überwiesen. Der Unterkiefer stand damals 15 mm vor dem Oberkiefer; die 4. Aufnahme zeigt den starken offenen Biß. Die Zähne weisen starke Schmelzhypoplasien auf. Am 22. August 1940 wurde Patient F. operiert, mit dem Erfolge, daß Progenie und offener Biß beseitigt wurden und ein Überbiß von 3 mm entstand.

Die Aufnahmen zeigen den Zustand des Patienten vor und nach der Operation. Die Operationswunden sind nur punktförmig; die Weichteile weisen eine Schwellung auf. Patient F. trägt z. Zt. noch einen festen Verband.





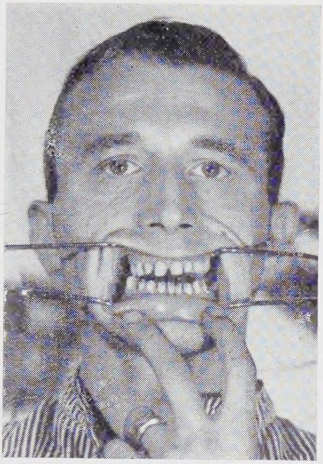

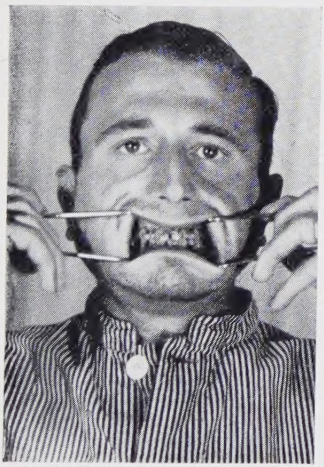

Aus den Abbildungen der beschriebenen Progeniefälle ist der gute Erfolg der Progenieoperationen in funktioneller und kosmetischer Hinsicht zu ersehen. Die Ergebnisse müssen jedoch durch regelmäßige Kontrollen gesichert werden. Bei einzelnen Operierten läßt sich nämlich eine Neigung zur Rezidivbildung erkennen, die vielleicht auf mechanischen Vorgängen beruht. Es empfiehlt sich daher, für die Patienten möglichst wenig störende und leicht einzusetzende Schienen anzufertigen, die längere Zeit (4—5 Monate) getragen bzw. im Bedarfsfalle wieder zur intermaxillären Einwirkung angelegt werden können.

Abschließend möchte ich Herrn Prof. Dr. Schmidhuber für die Überlassung des Themas, für die mir gegebenen Anregungen und die freundliche Beratung danken.

Literatur-Verzeichnis.

Korkhaus, Bruhn, Hofrath: Handbuch der Zahnheilkunde.

Kranz, P. P.: Chirurgie des praktischen Zahnarztes.

Waßmund, M.: Lehrbuch der praktischen Chirurgie des Mundes und der Kiefer.

Lebenslauf.

Am 19. Dezember 1916 wurde ich, Loni Rudolph, als Tochter des Bürgermeisters Karl Emil Rudolph und seiner Ehefrau Martha, geb. Pleßow, in Falkenberg, Bez. Halle, geboren. Nach dem 4. Volksschuljahre besuchte ich das Oberlyzeum in Eutin (Holst.), später das in Glogau (Schles.). In Liegnitz bestand ich Ostern 1937 an der dortigen Studienanstalt das Abitur. Nach ½jähriger Arbeitsdienstzeit wandte ich mich dem Studium der Zahnheilkunde zu. Ich studierte 3 Semester in Breslau und legte dort im April 1939 die zahnärztliche Vorprüfung ab. Anschließend begab ich mich 1 Semester nach Wien und studierte im darauffolgenden in Berlin. Im Januar dieses Jahres kam ich nach Heidelberg und legte im Herbst 1940 hier die Staatsprüfung ab.